



**外来診療における  
皮膚糸状菌の検査・同定法  
—直接鏡検編—**

**監 修**

日本医真菌学会評議員

**楠 俊雄** (くすのき皮膚科院長)

日本医真菌学会評議員

**比留間政太郎** (順天堂大学医学部皮膚科講師)

日本医真菌学会評議員

**山口 英世** (帝京大学医真菌研究センター名誉教授)

(五十百册)

皮膚糸状菌症の診断には、原因菌である皮膚糸状菌を検出することが必要であるにもかかわらず、普段の外来においては、原因菌の分離培養、菌種の同定検査は、ルーチンには、行なわれていないというのが現状ではないでしょうか。

しかし、皮膚糸状菌症を正確に診断し、適切な治療を行うためには、真菌の直接鏡検・分離培養、同定を行うことが臨床医にとって、一般の細菌感染症の場合と同様、不可欠な検査であるといえます。

現在、用いられている真菌症診断のための真菌学的検査法には、

- (1) 直接鏡検法
- (2) 病理組織学的検査法
- (3) 培養検査(分離同定)法
- (4) 血清学的検査法

があります。

これら個々の検査法の必要性や相対的な重要性は、病巣部位や起因菌の種類によって異なります。

一般に真菌症の診断には、起因菌の寄生形態を十分観察することが重要視されますが、表在性真菌症や深在性皮膚真菌症の場合は特にそうです。

この目的には(1)または(2)が不可欠であり、またこれらの検査法は迅速性の点でも優れています。

検体中の真菌(菌要素)を直接観察することが、細菌検査の場合と比較にならないほど重要であるということが、真菌検査の大きな特徴なのです。

## INDEX

### 外来診療における 皮膚糸状菌の検査・同定法 —直接鏡検編—

---

#### 1 検査材料の取り方

- |         |       |   |
|---------|-------|---|
| 1) 皮膚病巣 | _____ | 3 |
| 2) 毛髪   | _____ | 4 |
| 3) 爪    | _____ | 4 |

---

#### 2 直接鏡検法

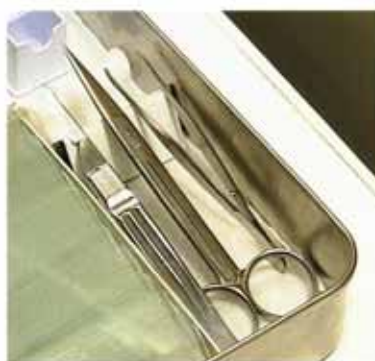- |                 |       |   |
|-----------------|-------|---|
| 1) 苛性カリ法        | _____ | 5 |
| 2) DMSO添加苛性カリ法  | _____ | 6 |
| 3) パーカーインク苛性カリ法 | _____ | 6 |
| 4) 両面テープ法       | _____ | 7 |

---

#### 3 皮膚糸状菌の直接鏡検所見

- |                 |       |    |
|-----------------|-------|----|
| 1) 顕微鏡の使い方      | _____ | 8  |
| 2) 皮膚糸状菌の直接鏡検所見 | _____ | 9  |
| 3) 菌要素と見誤りやすいもの | _____ | 10 |
-





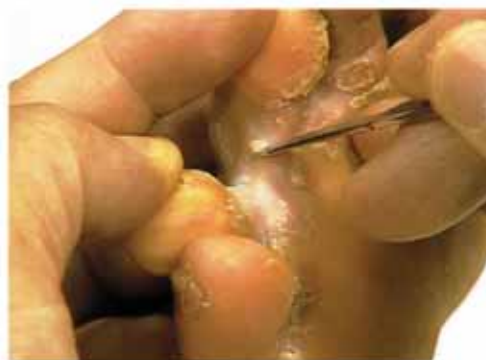我が国でみられる皮膚真菌症の大半を占めるのが、皮膚糸状菌症(白癬)です。したがって、ここでは白癬について見ていくことにします。検体の採取にあたっては、その臨床的特徴に留意する必要があります。

採取に用いる用具

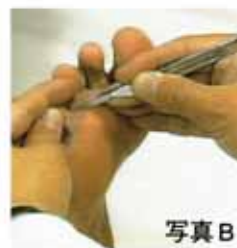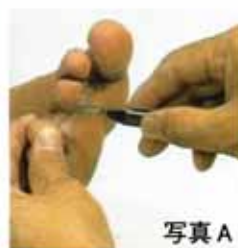- ピンセット
- 眼科用や形成外科用の小型のはさみ
- 刃の鈍いメス

## 1・皮膚病巣

足白癬では、病巣周辺部の鱗屑、小水疱蓋、丘疹の角質部分などを出血させないように注意して採取します。



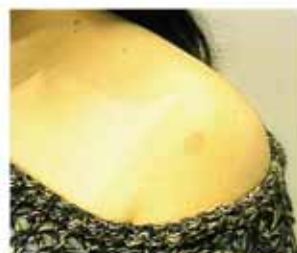検体は、後の薬剤処理をしやすいように小さく薄く取るのがコツです。写真Aのようなメスの持ち方は、後ろから押された場合、たいへん危険です。事故のないように写真Bの正しい持ち方を厳守します。



写真A

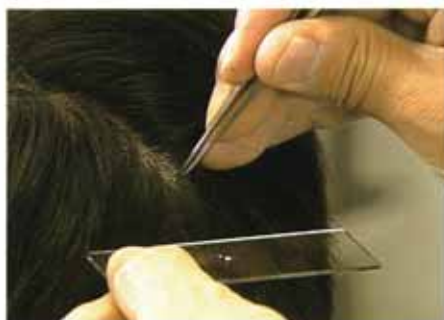写真B

体部白癬では、病巣は、遠心性に環状を呈しながら拡大し、中心治癒傾向を持ちます。つまり、菌は病巣周辺部に豊富に存在し、中心部には少ないという特徴があります。周辺部を重点に検体を採取するのがよいでしょう。

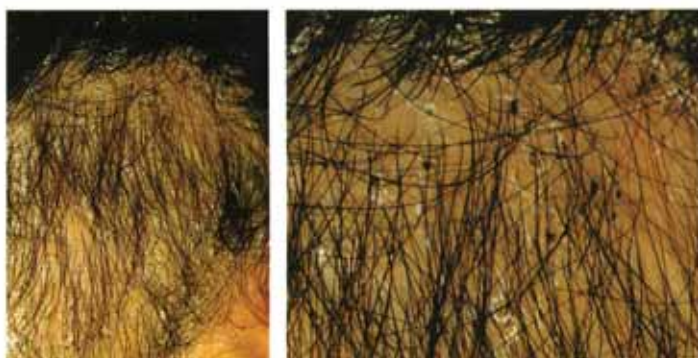

はさみやメスの使用が危険な乳幼児の生毛部白癬や顔面などの場合は、後述する両面テープを使う方法が好適です。

## 2・毛髪



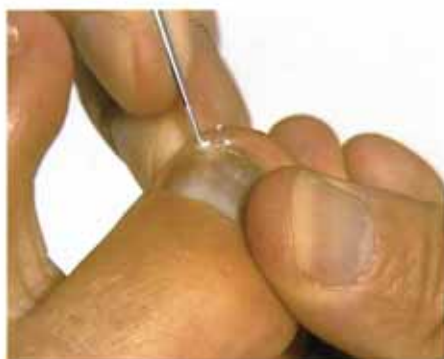頭部白癬、白癬性毛瘡などでは、病巣内の病毛をピンセットで容易に抜き去ることができますので、数本採取します。



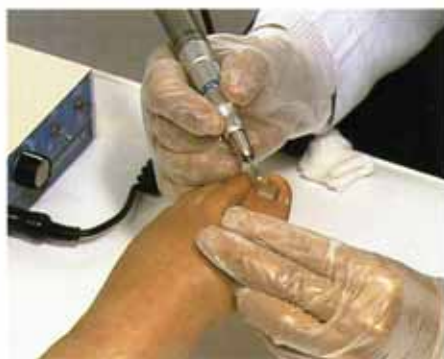Black-dot ringworm

Black-dot ringwormでは、菌は毛内性寄生を示すために、病毛が表皮のところで折れ面陥状黒点として見えます。この病毛をピンセットで圧出します。

## 3・爪



爪白癬の場合には、混濁、肥厚している部分をメスで細かく削り取ります。



このときに、小型の歯科用電動ドリルを使うと、簡単に削れ、しかも検体が粉末状に細かくなるので観察がいっそう容易になります。

通常、菌は爪甲下層と爪甲下角質の部分に多く存在しますが、superficial onychomycosis (表在性爪真菌症)では爪甲表面の白濁部位に豊富に見られます。

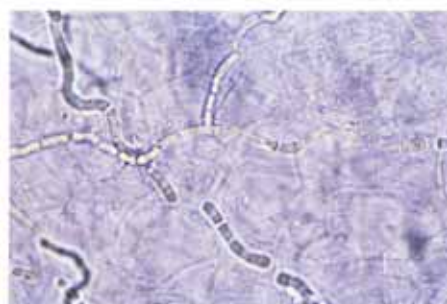


直接鏡検法は培養検査法に比べて、はるかに簡便で迅速に実施できる検査法です。しかも検体中に真菌の寄生形態が観察されれば、汚染菌と見誤る（培養検査法ではしばしば起こりうる）ことなく起因菌を確認できるので、診断的意義は大きいといえます。また、検査の迅速性という点でも、外来診療においては特に有用な検査法であるといえるでしょう。

採取した検体は、顕微鏡で観察しやすくなるように、各種の試薬で処理します。以下に代表的な4つの方法を示します。

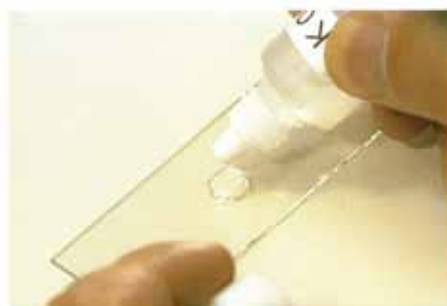### 1・苛性カリ法

苛性カリ法は、10～40%のKOH溶液で、鱗屑、毛髪、爪甲などの角質を、軟化、透明にして中の皮膚糸状菌をそのまま観察する方法です。



検査材料をスライドガラスの上に置き、KOH溶液を滴下します。

この時、KOH溶液が過剰にならないように注意します。




カバーガラスで覆い、60度から80度に設定した定温ホットプレートで、2分から5分加熱します。

定温ホットプレートでの加熱は角質の溶解を促進しますが、菌の寄生形態が崩れやすくなるので注意して行います。



検体が軟化したら、カバーガラスを上からガラス棒などで軽くおさえ、検体を薄くのばしてから観察します。

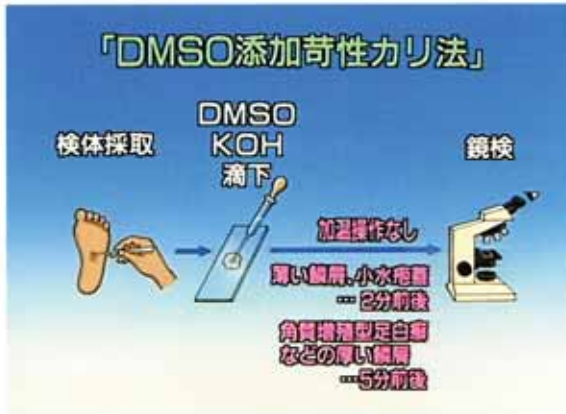検査材料が毛髪の場合は、強く圧すと菌の寄生形態が壊されやすいので、弱拡大で観察しながら少しずつ慎重に圧してゆきます。



## 2・DMSO添加苛性カリ法

DMSO添加苛性カリ法は、手順としては苛性カリ法と同じですが、加温操作を必要としない方法です。

このため菌の寄生形態が崩れにくいので、特に病毛の観察に適しています。

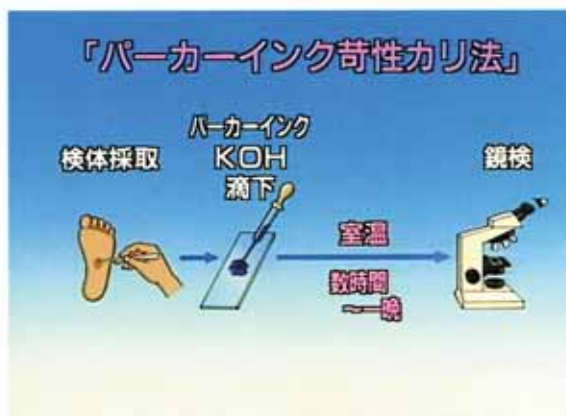
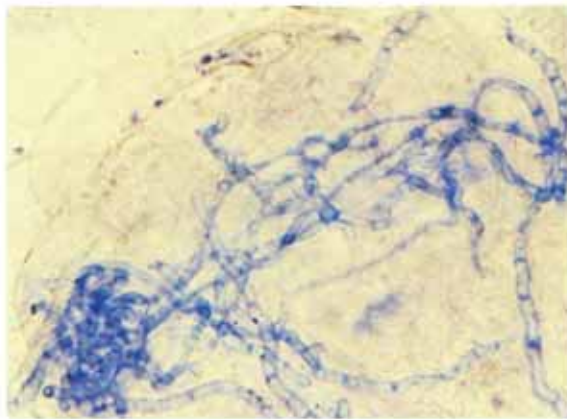


KOH溶液にDMSO（ジメチルスルホキシド）を20～40%の割合に加えた試薬を用います。

DMSOの作用によって、短時間で角層が透明化するので、薄い鱗屑や小水疱蓋は2分前後、角質増殖型足白癬などの病巣から取った厚い鱗屑でも5分程度で観察可能となります。

## 3・パーカーインク苛性カリ法

KOH溶液にパーカー社製のblue black inkを10～50%の割合に加えた溶液を用いる方法です。



インクが濃すぎると角質も染め出されてしまうので、薄めにして数時間から一晩、室温に置くと、美しく染まった標本を作ることができます。

この方法で典型的な皮膚糸状菌の形態の観察に習熟すると、無染色の苛性カリ法でも容易に観察できるようになります。

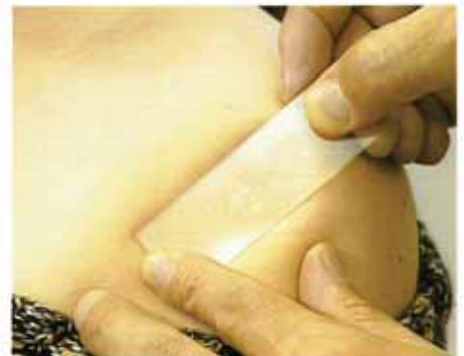## 4・両面テープ法

はさみやメスの使用が危険な乳幼児の生毛部白癬には両面テープを使う方法があります。

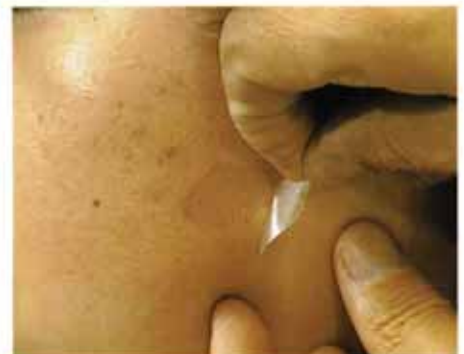スコッチ透明両面テープをスライドガラスの3分の2程度の長さに切り取り、スライドガラスの中央に貼り付けます。



患部の表面をベンジンまたは消毒アルコールを含ませたカット綿で軽く拭き、脱脂乾燥させます。用意したスライドガラスの両面テープ面を皮疹に圧着させ、一気に引き剥がすと、鱗屑や生毛がテープに付着してきます。



指間や股部、顔面などのスライドガラスを圧着できない部位では、直接、スコッチ透明両面テープを皮疹に圧着させ、剥がしたのちにスライドガラスに貼りつけます。



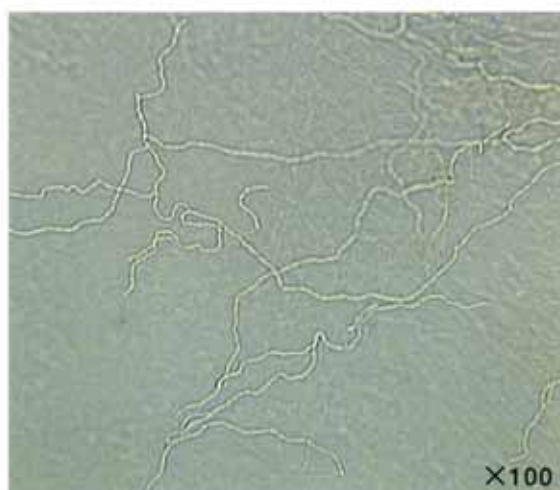これにKOH溶液または、パーカーインクKOH溶液を滴下しカバーガラスを被せて観察します。



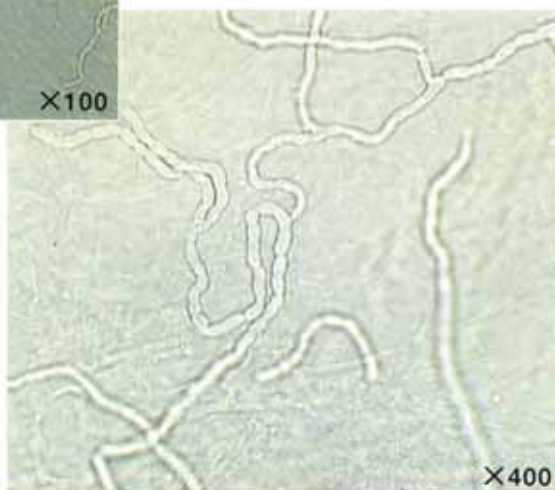


## 1・顕微鏡の使い方

鏡検の際は、まずコンデンサーを下げ、絞りを小さくしてコントラストがつくようにし、初め100倍程度の低倍率で観察します。



菌要素の位置を確認したら、次に400倍程度に倍率を高くし、光量を増して（コンデンサーをやや上げ、絞りを開き加減にする）鏡検します。すると、菌要素が一層はっきりと見えてきます。



外来診療では、その場で短い時間に鏡検を済ませなければならないことが多いので、菌要素を見逃すことも少なくありません。

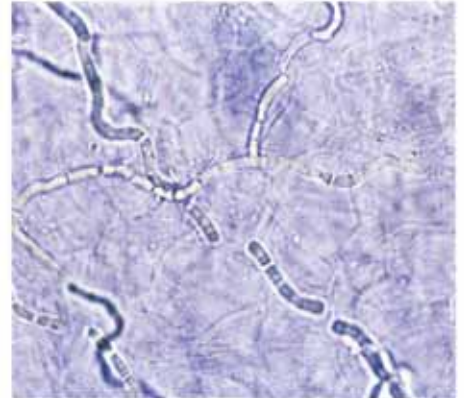
紛らわしい場合には、診療終了後、落ち着いてもう一度鏡検を行うと、菌要素を簡単に検出できる場合があります。

## 2・皮膚糸状菌の直接鏡検所見

### 鱗屑や小水疱蓋の中での寄生形態

鱗屑や小水疱蓋の中での皮膚糸状菌の寄生形態は、隔壁のある菌糸、つまり、分岐性で幅3~5ミクロンの真性菌糸、またはしばしば数珠状に連鎖する分節胞子として観察されます。

爪白癬は *Aspergillus*, *Scopulariopsis*, *Fusarium* などに起因する爪真菌症と病態が似ており、鏡検による鑑別が重要となります。これらの腐生性真菌による爪真菌症では、白癬とは異なって真性菌糸や分節胞子連鎖は見られず、菌要素は太くて奇妙な形を呈し、輪郭も不明瞭で、胞子の形態も大型であることが多いのが特徴です。



皮膚糸状菌の分節胞子と菌糸  
(苛性カリ法×400)

### 毛髪に対する寄生形態

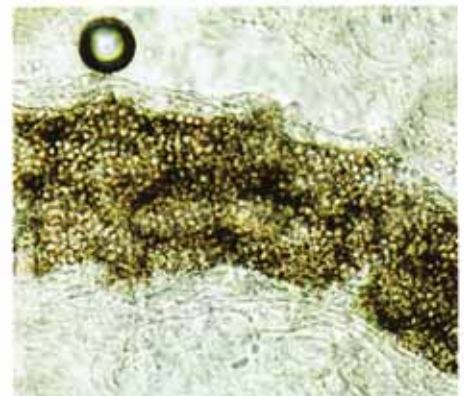
毛髪の場合は、皮膚糸状菌の毛髪に対する特徴的な寄生形態を観察することが重要です。

つまり主に毛幹表面に胞子として寄生する毛外菌かそれとも毛幹内にのみ寄生する毛内菌か、さらにそれらの胞子群の大きさにより小孢子型(径2~3 μm)、類小孢子型(径3~5 μm)、大孢子型(径5~10 μm)、に分類されます。(表参照) これらの特徴からある程度菌種を推定することが可能です。



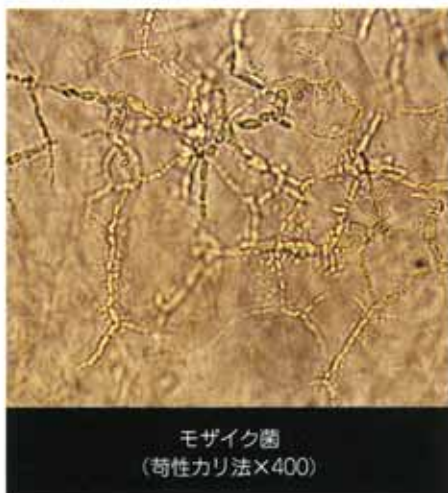毛髪における *Microsporum canis* の  
毛外性小孢子菌性寄生像 (苛性カリ法×400)

主な皮膚糸状菌の毛髪に対する寄生形態	
毛外性小孢子菌性寄生	<i>Microsporum canis</i> <i>Microsporum gypseum</i>
毛外性類小孢子菌性寄生	<i>Trichophyton mentagrophytes</i>
毛外性大孢子菌性寄生	<i>Trichophyton verrucosum</i>
毛内性大孢子菌性寄生	<i>Trichophyton violaceum</i> <i>Trichophyton tonsurans</i>
毛内外性大孢子菌性寄生	<i>Trichophyton rubrum</i>
注) 小孢子菌 (径2~3 μm) 類小孢子菌 (径3~5 μm) 大孢子菌 (径5~10 μm)	



毛髪における *Trichophyton violaceum* の  
毛内性大孢子菌性寄生像 (苛性カリ法×400)

### 3・菌要素と見誤りやすいもの



初歩的なものとしては、カバーガラスの表面にあふれたKOH溶液の針状結晶とか、繊維類の混入があります。また、検体を厚く採取すると、真皮成分が混入し、その中の弾力繊維を菌糸と誤認することがあります。

いわゆるモザイク菌も、時に鑑別が必要となります。モザイク菌は、真菌ではなく、苛性カリ標本中に生じる一種の人工産物と考えられます。一見、真菌要素、特に分岐した菌糸、あるいはモザイク状に配列した分節胞子に酷似しています。

直接鏡検では、病巣内の真菌の有無、また大まかな真菌の種類(皮膚糸状菌か、他の糸状菌か、それとも酵母か)などを判定することができます。

しかし、菌種まで同定するには、さらに分離培養・同定検査が必要となります。

これらの検査に関しては、別冊の「培養・分離同定編」に詳しく解説されていますのでぜひご利用ください。